Aus dem Pathologischen Institut der Universität München

Zur Kasuistik der Streptococcenendocarditiden

Ein bemerkenswerter Fall von Micrococcen-Endocarditis, hervorgerufen durch einen Angehörigen der Micrococcus catarrhalis-Gruppe: Micrococcus flavus

INAUGURAL-DISSERTATION

zur

Erlangung der Doktorwürde

in der

gesamten Medizin der hohen medizinischen Fakultät der kgl. bayr. Ludwig-Maximilians-Universität zu München

vorgelegt von

Richard N. Wegner
Medizinalpraktikant, Dr. phil. in München

München
(Druck von A. Favorke-Breslau)
1913

Aus dem Pathologischen Institut der Universität München

Zur Kasuistik der Streptococcenendocarditiden

Ein bemerkenswerter Fall von Micrococcen-Endocarditis, hervorgerufen durch einen Angehörigen der Micrococcus catarrhalis-Gruppe: Micrococcus flavus

INAUGURAL-DISSERTATION

zur

Erlangung der Doktorwürde

in der

gesamten Medizin der hohen medizinischen Fakultät der kgl. bayr. Ludwig-Maximilians-Universität zu München

vorgelegt von

Richard N. Wegner
Medizinalpraktikant, Dr. phil. in München

München
(Druck von A. Favorke-Breslau)
1913

Digitized by the Internet Archive
in 2026

https://archive.org/details/IA41548312_0170

Es ist klinische wie pathologisch-anatomische Erfahrungstatsache, daß es recht häufig im Anschluß an eine Blutinfektion zu Erkrankungen der Herzklappen kommt. Die durch die Infektionserreger verursachten Klappenentzündungen sind bekanntlich verschiedenartiger Natur. Sie gehören in das Gebiet teils der Endocarditis verrucosa, teils der unter dem Namen der Endocarditis ulcerosa gehenden Krankheitsprozesse. Besonders wird die letztere Erkrankungsform der Herzklappen bei Blutinfektionen mit Pyococcen, Strepto- und Staphylococcen, sowie Gonococcen beobachtet. Nur von einer Coccenart, welche Schottmüller[1]) näher in Bezug auf ihr biologisches wie pathogenes Verhalten hin charakterisiert hat, nämlich dem *Streptococcus mitior seu viridans* ist es bekannt, daß er eine weniger in ihrem pathologischen Verhalten akute Entzündungsform der Herzklappen verursacht, welche unter dem allgemeinen Bild einer Endocarditis verrucosa verläuft. Schottmüller bezeichnete sie mit dem Namen der Endocarditis lenta. Nach ihm[2]) ist diese Erkrankung pathologisch-anatomisch durch Veränderungen meist an den Mitralklappen, oft mit Zerreißungen der Sehnenfäden charakterisiert, wobei die Ansiedlung dieser Coccen zunächst eine Nekrose hervorruft. Diese führt dann zur Auflagerung fibrinöser Niederschläge mit feinen warzenähnlichen Efflorescenzen, die mitunter größere Ausdehnung annehmen und sich guirlandenartig über das Endocard fortpflanzen können. Bemerkenswert ist noch nach

---

[1]) Schottmüller, Die Artunterscheidung der für den Menschen pathogenen Streptococcen durch Blutagar. Münchener Mediz. Wochenschrift. 1903, pag. 849.

[2]) Schottmüller, *Endocarditis lenta.* Münchener Mediz. Wochenschrift. 1910, pag. 617.

Schottmüller[2]), daß häufig der Boden für diese Veränderungen durch eine vorhergehende abgelaufene Endocarditis verrucosa rheumatoider Natur vorbereitet wird. Klinisch gibt sich die geringe Virulenz des Erregers in dem sehr schleichenden Verlauf der Erkrankung zu erkennen. Bacteriologisch konnte Schottmüller[1]) diesen *Streptococcus mitior seu viridans* an einer grünen Farbstoffbildung auf Blutagar und dem Unvermögen auf oder in Blutagar (Mischungsverhältnis 2 : 5), Haemoglobin in sichtbarer Weise zu lösen, nachweisen.

Ich bin in der Lage im Folgenden einen Fall von Blutinfektion mit secundärer ulceröser Endocarditis der Mitralsegel zu beschreiben, der klinisch ganz unter dem Bild der Endocarditis lenta verlief, aber durch einen Angehörigen der *Micrococcus catarrhalis*-Gruppe hervorgerufen wurde. Dieser Fall dürfte nach den bisher Bekannten eine äußerst selten zu machende Beobachtung darstellen, sodaß die Publikation derselben aus diesem Grunde gerechtfertigt erscheint.

Es handelt sich um einen 26 jährigen jungen Mann, der Mitte Juni eine Halsentzündung hatte und nach dieser noch nach Monaten an erhöhten Temperaturen litt. Bei der Ende August beginnenden Behandlung wurde die Diagnose auf Endocarditis gestellt. Aus der Anamnese ergab sich, daß Patient früher schon an einer Herzklappenaffektion, nach dem klinischen Befund Insuffizienz der Aorta mit entsprechenden Herzveränderungen erkrankt war. Die vorgenommene Untersuchung des Herzens ergab an dem nach links vergrößerten Herzen mit verbreiterter Aortendämpfung besonders ein systolisches und praesystolisches Geräusch über der Aorta. Wegen Beschwerden von Seiten der Tonsillen sowie wegen des positiven Befundes von Eiterpfröpfen in den Lakunen des Organs wurde ein tonsillogener Charakter des Erkrankungsprozesses in Erwägung gezogen und von spezialärztlicher Seite (Prizatdozent Dr. Herzog) die doppelseitige totale Tonsilloektomie vorgenommen. Die Wundheilung erfolgte typisch unter roborierenden Maßnahmen. Auch nach der Tonsilloektomie bestand Fieber remittierenden

Note 1 und 2 wie auf der vorhergehenden Seite.

Charakters fort. Anfang Oktober trat Verschärfung eines systolischen Geräusches an der Mitralis und eine Verstärkung des zweiten Pulmonaltons ein. Unter den Erscheinungen einer akut einsetzenden pneumonischen Infiltration des Lungengewebes sowie des Lungenoedems erfolgte der Exitus am 14. X. 1913.

Die mir von Seiten des behandelnden Arztes, Herrn Dr. Carl E. Ranke in Verbindung mit Herrn Geheimrat Professor v. Müller und Herrn Professor Neubauer gütigst zur Verfügung gestellte Krankengeschichte bietet des Näheren noch Folgendes:

Beginn der Behandlung am 26. August.

Anamnese: Familienanamnese ohne Besonderes, angeblich habe sich beim Tode eines Onkels als Nebenbefund Tuberkulose ergeben. Später gab Patient noch auf Befragen an, daß er von früher her eine Aorteninsuffizienz habe, seit wann diese aber bestanden habe, wisse er nicht. Er sei wegen derselben militärfrei geworden. Sie habe aber ihn nie gestört, weder als Student (Aktiv!), noch später bei seinen großen Bergtouren. Bei einer früheren Erkrankung war ihm gesagt worden, er habe einen leichten Lungenspitzenkatarrh. Patient kam, weil er seit mehreren Monaten erhöhte Temperaturen und seit Ende Juli Nachtschweiße habe. Er gab an, Mitte Juni an einer Halsentzündung gelitten zu haben, an die sich sein jetziger Zustand anschloß.

Status praesens (26. 8. 1913): Kräftiger junger Mann von angegriffenem Aussehen mit halonierten Augen, aber in gutem Ernährungszustande. Temperatur 37,6° · Puls 99, regelmäßig, celer. Herz nach links vergrößert, Aortendämpfung etwas verbreitert. Systolisches und praesystolisches Geräusch über der Aorta, auch überall am Hals und an der Lungenoberfläche zu hören. 2. Pulmonalton nicht deutlich accentuiert. Ueber beiden Lungen ausgedehnte, aber geringfügige bronchitische Reizung. Rauhes Atmen, feines leises Giemen über allen Lungenpartien, vorwiegend in der Interscapularregion, aber nur im Anhusten. Geringgradige, rachitische Skoliose, rechts convex, im oberen Teil der Brusthöhle. Die rechte Spitze erweist sich deutlich kürzer als die linke Lungenspitze, sowohl vorn wie hinten. In den nächsten Tagen sorgfältig gemessene Tempera-

turen ließen ein remittierendes Fieber von unregelmäßigem Typus erkennen. Es wurden ferner die Tonsillen untersucht, die eine große Anzahl mit Eiter erfüllter Lakunen zeigten. Es wurde die Diagnose auf Endocarditis gestellt und deshalb trotz des Widerspruches des Patienten strenge Bettruhe usw. verordnet.

Der nun hinzugezogene Hausarzt (Hofrat Dr. Maier aus Fürth), welcher den früheren Herzzustand genau kannte, konstatierte eine wesentliche Veränderung des Herzbefundes, weswegen Patient zur besonderen Behandlung nach München gebracht wurde. Nach Zuziehung von Herrn Professor Neubauer (J. V. von Herrn Geheimrat v. Müller) wurde beschlossen, die Tonsilloektomie sobald als möglich auszuführen.

Am 14. IX. 13 wurden die doppelseitige totale Exstirpation beider Tonsillen von spezialärztlicher Seite (Privatdozent Dr. Herzog) vorgenommen. Die Heilung verzögerte sich etwas, erfolgte dann aber unter roborierenden Maßnahmen. Der erwünschte Abfall der Temperaturen (siehe Tabelle Seite 15) blieb aus. Es wurde deshalb mit der von Prof. Neubauer empfohlenen Chininbehandlung, 2—3 mal 0,5 Chin. pro die, fortgefahren und zwar bis zum 18. September. Da noch immer keine Besserung eingetreten war, erfolgte eine weitere Consultation von Herrn Geheimrat Prof. Dr. v. Müller, der ebenfalls die Diagnose Endocarditis bestätigte und Collargolinjektionen empfahl, die jedoch selbst in den geringen Dosen von wenigen Cubikcentimetern (0,5—3,0 ccm) einer 5%igen Lösung zu einem heftigen, den Patienten stark angreifenden Schüttelfrost führten.

Die am 19. September in der kgl. Bakteriologischen Untersuchungsanstalt vorgenommene bakteriologische Untersuchung des Blutes ergab keinen Befund. Die Kulturen blieben negativ, ebenso die Reaktionen für Typhus, Paratyphus und Ruhr blieben negativ. Es wurden dann 10 Tage lang Salicyl gegeben, 4 × 0,5 p. die, dann wieder Collargol in kleinen Dosen. Die Ergebnisse einer daraufhin vorgenommenen, sehr eingehenden Blutuntersuchung (Privatdozent Dr. Kämmerer) siehe weiter unten. Anfang Oktober änderte sich der physikalische Herzbefund. Das systolische Geräusch an der Mitralis nahm an Deutlichkeit zu und änderte den Charakter (Klangänderung).

Gleichzeitig trat eine erst jetzt wahrnehmbare, aber schon bei seinem ersten Auftreten deutlich erkennbare Verstärkung des zweiten Pulmonaltons auf. Während bis dahin das systolische Geräusch über der Mitralis stets ganz gleichmäßig zu hören war, wechselte es nun Stärke- und Klangcharakter in kurzen Intervallen, war bald laut und rauh, bald wesentlich weicher und leiser. Am 12. X. 13 trat ohne wesentliche vorhergehende Änderung im Befinden des Patienten Pneumonie und Lungenödem auf, welche am 14. X. 13 den Tod herbeiführten.

Bei der intra vitam vorgenommenen bakteriologischen Blutuntersuchung[1]) (Privatdozent Dr. Kämmerer) wurden 3 Platten sofort gegossen. Ein Teil des Blutes wurde in ein Kölbchen mit Glasperlen aufgefangen, defibriniert und später im Laboratorium weiter zu 4 Platten verarbeitet. Auf diesen letzteren Platten ist überhaupt nichts gewachsen.

Die 3 ersten Platten waren nach 24 Stunden noch völlig steril, sodaß danach das Ergebnis zunächst ein negatives zu sein schien. Erst nach 2 mal 24 Stunden waren in der Tiefe der 3 Platten, ganz gleichmäßig verteilt, auf 2 Platten etwas mehr als auf der dritten, aber auch auf dieser noch sehr viele schwarze Punkte, kleiner wie ein Stecknadelkopf zu bemerken. Eine Platte wurde anaerob weitergezüchtet, wie sich zeigte, wuchsen die Kolonien etwas weiter heran, ohne über Stecknadelkopfgröße hinauszukommen und erreichten die Oberfläche. Haemolyse oder Grünfärbung des Blutfarbstoffs war nicht zu beobachten. Die Verimpfung auf Bouillon ergab zunächst ein ausgesprochen bodensatzbildendes Wachstum wie bei Streptococcen, der obere Teil der Bouillon blieb klar, eine diffuse Trübung war nie zu sehen. Mikroskopisch erwies sich die Bouillonkultur als aus Coccen bestehend, die nicht in Ketten, sondern in Haufen lagen, die nach allem mehr an Staphylococcen als an Streptococcen erinnerten, wenn sie auch kleiner als die ersteren zu sein schienen.

Die erste Gramfärbung der noch jungen Kultur zeigte, daß sich ein größerer Teil grampositiv, ein kleinerer gramnegativ

[1]) Die bakteriologischen Untersuchungsergebnisse werden noch an anderer Stelle ausführlich veröffentlicht werden.

färbte. Die späteren Gramfärbungen mit Vergleichsbakterien, wie Dyphteriebazillen, ergaben ein gramnegatives Verhalten (auch nach den in der bakteriologischen Untersuchungsanstalt, an die gleichfalls eine Blutkultur eingesandt wurde, vorgenommenen Prüfungen!). Auf gewöhnlichem Agar wuchsen die ersten ganz jungen Kulturen überhaupt nicht, dann ganz kümmerlich und zart, etwa wie Streptococcen, nur confluierender. Im Laufe mehrerer Tage wurde das Wachstum auf Agar aber immer kräftiger; schließlich waren saftige ziemlich kräftige Kolonien vorhanden. Auf Blutagar wuchs der Stamm in den ersten Tagen ganz zart, Streptococcenartig, ohne den Nährboden irgendwie zu verändern, speziell ohne jegliche grüne Farbstoffbildung. Im Verlauf mehrerer Tage trat dann langsam Haemolyse in der Umgebung der Kolonie ein. Auf der Blutplatte fiel noch auf, daß aus den in den ersten Tagen so zarten Kolonien dickere gelbliche, knopfartige, wie Tochterkolonien, im Verlauf der nächsten Tage herauswuchsen. Auf den Lingelsheim'schen[3]) Nährböden ließ die Kultur Lävulose 1 Tag blau, färbte sich aber später rot, Dextrose und Maltose färbte sie rot.

Wahrscheinlich liegt also ein Angehöriger der *Micrococcus flavus*[4]) oder *Micrococcus grassus*-Gruppe vor.

Sektionsbefund (Privatdozent Prof. Dr. Schminke):

Leiche eines mageren muskulös gebauten jungen Mannes. Starke Blässe der Haut und der sichtbaren Schleimhäute. Wenig

---

[3]) Lingelsheim, W. v., Die bakteriologischen Arbeiten der Kgl. Hyg. Station zu Beuthen O.-S., während der Genickstarreepidemie in Oberschlesien im Winter 1904/5. Klinisches Jahrbuch, Band 15, p. 373, Jena 1906.

[4]) Über die Biologie des *Micrococcus (Diplococcus) pharyngis flavus* ist noch relativ wenig bekannt. Einen kurzen Bericht seiner Beobachtungen gibt v. Lingelsheim, l. c. pag. 396 n. 409. Lingelsheim (pag. 410) beobachtete eine große Tierpathogenität an Mäusen und Kaninchen in Form von Giftwirkungen bei intraperitonealer und intravenöser Applikation. Infektionen gelangen nur mit dem als *Diplococcus pharyngis flavus* II bezeichneten Stamm. Diesen fand er auch einmal in großer Menge in der Punktionsflüssigkeit eines an Bronchopneumonie erkrankten Kindes (l. c., pag. 393).

Totenflecke am Rücken und den nach hinten gelegenen Teilen der Extremitäten. Auf der linken Wange und im Bereiche der Kopfhaut Mensurnarben. Starke Totenstarre. Kräftig dunkelbraunrote Muskulatur an Brust und Bauch.

Die Wirbelsäule ist im Bereiche des oberen Dritteils der Brustwirbelsäule leicht nach rechts ausgebogen.

Nach Eröffnung der Brusthöhle zeigen sich die Ränder beider Lungen gebläht. Im oberen vorderen Mittelfell sind Thymusreste in Form zweier schmaler zylindrischer Lappen noch vorhanden; auf dem Schnitt bestehen sie aus weißlichem, locker gefügtem Parenchym. In den Venen der oberen Thoraxappertur flüssiges, blaurotes Blut. Beide Lungen sind frei im Brustfellraum beweglich, an keiner Stelle mit der Brustwand verwachsen. Pleuraüberzug der Lungen überall glatt, glänzend und spiegelnd. Konsistenz beider Lungen besonders in den nach hinten gelegenen Teilen vermehrt, die Organe hier gedunsen. Im Herzbeutel eine geringe Menge gelblich gefärbter Flüssigkeit.

Das Herz nach allen Richtungen hin vergrößert, übertrifft ungefähr um ein Drittel an Größe die kräftige Faust der Leiche, die Spitze des Herzens wird vom linken Ventrikel gebildet. Beide Herzbeutelblätter überall glatt und glänzend.

In dem Hauptstamm der Arteria pulmonalis flüssiges Blut. Das Herz fühlt sich rechts wie links schlaff an. Die obere Hohlvene weit, enthält viel flüssiges, blaurot gefärbtes Blut. Der rechte Vorhof erweitert. Seine Wandung entsprechend der Erweiterung der Höhle etwas verdünnt. Das Endocard des Vorhofes ohne Besonderheiten. Weiter Sinus coronarius. Im Hohlraum des rechten Vorhofes viel Speckgerinnsel und flüssiges Blut. Tricuspidalis zart, ohne Verdickungen oder entzündliche Auflagerungen. Die rechte Kammerhöhle in ihrem Hohlraum erweitert. Auch hier viel Speckgerinnsel. Endocard zart, Trabekel abgeflacht. Die Muskelwand erscheint auch hier im Verhältnis zur Weite der Höhle dünn. Pulmonalis in ihrem Lumen weit. Ihre Klappen zart, blaß. Linke Vorhofshöhle weit; als Inhalt findet sich flüssiges Blut. In die Aorta eingelassenes Wasser sinkt rasch. Am Aortenzipfel der Mitralis finden sich drei nach dem Vorhof konvex vorspringende groß-

erbsengroße halbkugelige Prominenzen, welche durch entsprechende Einstülpungen an der ventrikularen Fläche des Klappensegels bedingt sind. Die Oberfläche dieser Prominenzen ist mit feinen fibrinösen Auflagerungen bedeckt; das umgebende Klappengewebe gerötet. Eine Perforation ist an einer dieser Prominenzen festzustellen und zwar auf der Kuppe in Form einer stecknadelkopfgroßen Öffnung; die Ränder dieser Perforationsstellen sind mit dicken, fibrinösen, warzenförmig gestalteten Excreszenzen bedeckt. Die zum vorderen Zipfel der Mitralis gehörigen Sehnenfäden sind durch Fibrinauflagerungen verdickt und ohne Zusammenhang mit dem Klappensegel, sie flottieren frei im Wasserstrahl. Der hintere Zipfel der Mitralis zeigt glattes Endocard, an den ihm zugehörigen Sehnenfäden keine pathologischen Befunde. An der ventrikulären Fläche des Aortenzipfels der Mitralis finden sich entsprechend den nach dem Vorhof zu konvex vorspringenden Einstülpungen, dicke, der Unterlage bereits fester anhaftende und nicht ohne weiteres abziehbare fibrinöse Belege. Die linke Kammerhöhle des Herzens ist überaus geräumig, ihre Muskelwandung beträchtlich (12—20 mm) verdickt. Trabekel abgeplattet, Consistenz des Muskelfleisches äußerst schlaff und matsch. Die Aortenklappen zeigen eine diffuse fibröse Verdickung des Klappengewebes. Rechte und linke Aortenklappe sind in ihren benachbarten Teilen flächenhaft verwachsen. Der linke Sinus Valsalvae wenig tief, der rechte dagegen stark vertieft. Die peripheren Klappenteile gewulstet und walzenförmig verdickt. Gedoppelter Ursprung der rechten Kranzarterie. Zwischen der rechten und hinteren Aortenklappe findet sich ein infolge Retraction des Klappengewebes zustande gekommener ca 2 mm weiter Spalt. Die Ränder dieses Spalts werden durch besonderes derbes Klappengewebe gebildet. In einer Entfernung von 3 cm unterhalb dieses Spaltes finden sich im Conus-Endocard mehrere quergestellte fibröse Leisten (Insuffizienzzeichen!). Das Lumen des Anfangsteiles der Aorta weit, in der Gefäßinnenhaut feine flache gelbliche Flecken. Herzmuskel auf dem Schnitt in allen Teilen der rechten wie der linken Kammerwand von gelblicher Farbe und trübem, wie gekochtem Aussehen. Die Papillar-

muskel der rechten wie der linken Kammer mit gelblichen Querbändern versehen. Kranzgefäße des Herzens in ihrer Wandung zart, ohne weitere Besonderheiten. Auch in der Brust- und Bauchaorta finden sich flache gelbliche Flecken in der Gefäßinnenhaut.

Im Bereiche der rechten Lungenspitze ist an einer Stelle eine leichte Einziehung der Lungenpleura vorhanden. Dieser entspricht auf dem Schnitt eine leicht-schwielige und schwärzlich pigmentierte Stelle des subpleuralen Lungengewebes, sonst lassen sich in der rechten Lungenspitze keine narbigen Stellen und Schwielenbildungen feststellen. Die rechten bronchialen Lymphdrüsen anthrakotisch, sehr saftig auf dem Schnitt, sonst ohne Befund. Bronchialbaum weit, mit schleimiger, wässeriger Flüssigkeit vollständig erfüllt. Die Schleimhaut hier gerötet und oedematös. Hilus der rechten Lunge sonst ohne Besonderheiten. Im linken Oberlappen in den Spitzenpartien an einer Stelle ein kleinstecknadelkopfgroßer gelblicher, sich wie verkreidet anfühlender Knoten, sonst findet sich auch hier nichts von Schwielenbildung oder Verhärtung im Lungengewebe. Bronchialbaum wie rechts. In beiden Unterlappen ist der Luftgehalt stark reduziert. Schnittfläche auf das äußerste oedematös. Über die ganze Schnittfläche verbreitet finden sich kleine gelbliche infiltrierte Bezirke. Derselbe Befund ist im rechten Mittellappen und in den nach hinten gelegenen Teilen des rechten Oberlappens zu erheben. Der linke Oberlappen ohne Infiltrationsbezirke, nur stark oedematös.

An Stelle der beiden Gaumentonsillen findet sich eine weißliche, schwielige und narbige Schleimhaut. Zungengrund, Rachen, Kehlkopf, Speiseröhre ohne Besonderheiten.

Schleimhaut der Trachea in dem unteren Teile des Organs gerötet. In dem Kehlkopf und in der Trachea findet sich viel schaumige Flüssigkeit. Die Drüsen der Bifurkation und neben der Trachea auf dem Schnitt anthrakotisch, stark durchfeuchtet; in einer rechtsseitigen Bifurkationsdrüse ein stecknadelkopfgroßer Kalkherd.

Leber groß, teigig. Leberpforte ohne Besonderheiten. Auf dem Schnitt ist das Lebergewebe sehr saftig, Zeichnung verwaschen.

Magen groß, Schleimhaut desselben blaß und viel Schleim auf der Schleimhaut.

Milz auf das Doppelte gegen die Norm vergrößert, Kapsel gespannt, Schnittfläche fleckig graurötlich. Venen weit, trabekuläre Structur nicht zu erkennen. Pulpa von festweicher Consistenz; von der Schnittfläche läßt sich mit dem Messer nur wenig Gewebe abstreichen.

Pankreas auf dem Schnitt von guter Zeichnung, Läppchen normal groß.

Duodenum zeigt oedematöse Schleimhaut, sonst ohne Besonderheiten. Desgleichen das Ileum und Coecum.

Appendix zeigt an der Grenze zwischen proximaler und distaler Hälfte eine zirkuläre schwielige narbige Stelle der Schleimhaut.

Nebennieren zeigen schmale Rinde, dieselbe gelblich gefärbt, reichliche feuchte, grauweiße Marksubstanz.

Nieren groß, Kapsel löst sich leicht, die Schnittfläche zeigt die Rindensubstanz und Septa Bertini gequellt. Die Abgrenzung zwischen Rinde und Mark ist undeutlich, die Zeichnung verwaschen. Nierenbecken ohne Besonderheiten.

Die Schädelhöhle und Organe des kleinen Beckens wurden nicht seziert.

Anatomische Diagnose: Ulzeröse Endocarditis des Aortenzipfels der Mitralis mit Ausbildung akuter Klappenaneurysmen und Perforation eines derselben. Zerreißung der Sehnenfäden des vorderen Zipfels der Mitralis. Aorteninsuffienz bei alter unter Verwachsung ausgeheilter Endocarditis der Aortenklappen. Insuffizienzzeichen im Endocard des Aortenconus. Dilatation des Herzens, Hypertrophie der linken Herzkammer. Parenchymatöse und fettige Degeneration des Herzmuskels. Frische ausgedehnte Bronchopneumonie der rechten Lunge, des Unterlappens der linken Lunge. Narbe in der rechten Spitze. Hochgradiges Lungenoedem. Narbe in der rechten Spitze. Kalkherd in einer rechtsseitigen Bifurkationsdrüse. Befund nach abgeheilter doppelseitiger Exstirpation der Gaumenmandeln.

Milzschwellung. Parenchymatöse Degeneration von Leber und Nieren. Narbe in der Appendix.

Die mikroskopische Untersuchung ergab an dem Gewebe der Sehnenfäden nichts besonderes. Der endocarditische Überzug fehlte und auf der Oberfläche fanden sich fibrinöse mit Leukozyten und Blutplättchen durchsetzte Auflagerungen. In diesen Auflagerungen fanden sich Coccenhaufen. Zum Teil waren die Coccen in Diploform angeordnet, sie entfärbten sich nach Gramm, waren also bei Weigert'scher Bakterienfärbung im Sinne der Kontrastfärbung gefärbt, waren gut mit Unna's polychromer Methylenblau-Färbung, nach der Methode von E. Fränkel, darstellbar.

Kurz zusammen genommen, handelt es sich bei dem im obigen ausführlich beschriebenen Fall, um eine chronisch-septische Erkrankung, wahrscheinlich tonsillogener Natur. Als Erreger der Blutinfektion konnten von bakteriologisch-kompetenter Seite Coccen, die zur *Micrococcus catarrhalis*-Gruppe gehören, charakterisiert werden. Speziell wiesen die Kulturen auf *Micrococcus flavus* hin. Im Verlauf der chronischen Blutinfektion war es zu einer Entzündung der Herzklappen in Form einer ulcerösen Endocarditis an der Mitralis durch diese Coccen gekommen. Dieselben ließen sich auch färberisch in den trombotischen Auflagen aus dem Endocard, und zwar als gramnegativ, nachweisen. Das Herz zeigte bei der Sektion außerdem eine alte unter Verwachsung ausgeheilte Endocarditis der Aorta. Vielleicht ist in dieser, schon lange Zeit bestehenden, Affektion des Herzklappengewebes die Ursache für die Lokalisation des sonst als nicht pathogen bekannten *Micrococcus flavus* zu suchen. Wir denken uns die Verhältnisse so, daß auch an der Mitralis, vielleicht am vorderen Zipfel Residuen alter endocarditischer Prozesse vorhanden gewesen sind, und daß an diesen in ihrer Resistenz geschwächten Stellen sich die im Blut kreisenden Bakterien lokalisiert haben. Diese alten endocarditischen Prozesse sind durch die hinzukommenden akuten Veränderungen der Beobachtung entzogen. Wir haben von einer weiteren histologischen Durchmusterung der ganzen Mitralsegel Abstand genommen, um das Präparat nicht völlig für die Auf-

stellung in der pathologischen Sammlung zu zerstören. Bei einer derartigen Auffassung des Werdeganges der Krankheitsprozesse bedarf noch ein Punkt der Erörterung, nämlich der, warum eine Lokalisation der Infektionserreger nicht auch an dem durch die alten Krankheitsprozesse zweifellos geschädigten Klappengewebe der Aorta stattgehabt hat. Eine Erklärung hierfür ist mit Sicherheit nicht zu geben.

Zum Schlusse bleibt mir noch die angenehme Pflicht, Herrn Professor Dr. Borst für die Übernahme des Referats dieser Arbeit, Herrn Prof. Dr. Schminke für die Überlassung des Falles und mannigfache Unterstützung, Herrn Dr. Carl E. Ranke für die Überlassung der Krankengeschichte, Herrn Privatdozenten Dr. Kämmerer für die bakteriologische Untersuchung meinen wärmsten Dank auszusprechen.

Temperatur-Tafel

September bis Oktober

Datum	27.	28.	29.	30.	1.	2.	3.	4.	5.	6.	7.	8.	9.	10.	11.	12.	13.
Temp. Morgens	37,6	37,4	38,1	37,9	37,3	37,3	37,2	37,8	37,6	37,2	37,2	37,6	37,4	37,8	37,8	37,4	37,7
Temp. Mittags.	36,8	37,3	37,4	37,4	37,6	36,9	38,3	38,1	37,3	38,3	37,9	38,0	37,9	38,4	38,6	39,0	36,7
Temp. Abends	36,8	37,2	37,4	38,3	37,3	37,2	37,9	38,0	38,3	38,2	38,0	38,2	39,0	38,3	38,4	38,8	36,7

Lebenslauf

Geboren am 13. Mai 1884 als Sohn des jetzigen Kgl. Preuß. Geheimen Bau- und Regierungsrats Gustav Fr. Wegner in Breslau, besuchte ich bis zur Obersekunda ein humanistisches Gymnasium. Nach einer Unterbrechung der Schulzeit, in der ich einen praktischen Beruf erwählte, besuchte ich ein Realgymnasium, bis ich 1907 das Zeugnis der Reife am Realgymnasium zu Landeshut in Schlesien erhielt. Im Oktober 1907 bezog ich die Universität Breslau und widmete mich dem Studium der Medizin. Für das nächste Sommersemester ging ich nach der Universität Grenoble (Südostfrankreich). Das folgende Winter- und Sommersemester studierte ich wiederum in Breslau. Für das fünfte Wintersemester siedelte ich an die Universität München über, wo ich am 2. Mai 1910, das „Tentamen physicum“ bestand.

In den Ferien 1908 arbeitete ich zu Studienzwecken in Paris, 1909 in London. 1911 promovierte ich an der Univ. Breslau zum Dr. phil. und war in diesem Jahre Assistent am Kgl. Geologischen Institut der Universität Breslau.

Während meiner beiden ersten klinischen Semester verweilte ich an der Universität Breslau, in den späteren an der Universität München. Am 30. Juli bestand ich die ärztliche Prüfung vor der Prüfungskommission in München.

Während meiner medizinischen Studienzeit habe ich die Vorlesungen und praktischen Übungen von folgenden Professoren und Dozenten besucht:

v. Angerer, Borst, Brasch, Corneloup, Döderlein, Douillet, Hannes, Hasse, R. v. Hertwig, Herz, v. Hess, Hinsberg, Hürthle, v. Goebel, Fessler, Frank, Klaatsch, Klausner, Kraepelin, Küstner, Küttner, Ladenburg, Lange, Leger, May, Minkowski, v. Müller, Neisser, Neubauer, v. Pfaundler, Pfeiffer, Pohl, Ponfick, Richter, v. Romberg, Romeyer, Röntgen, Rückert, Schminke, Süpfle, v. Tappeiner, Termier, Tobler, Uhthoff, Weber, Ziegler.

Vom August bis September war ich als Medizinalpraktikant an der III. medizin. Abteilung des Krankenhauses links der Isar tätig, seit dem 1. Oktober bin ich Medizinalpraktikant am Pathologischen Institut der Universität München.

Richard Nikolaus Wegner

A. Favorke, Breslau II

Tafel I

Richard N. Wegner: Zur Kasuistik der Streptococcenendocarditiden.

Tafel-Erklärung

Tafel I

Herz nach Eröffnung des linken Vorhofs und der linken Kammer. Ansicht der auriculären Fläche der Mitralis.

a) akute Klappenaneurysmen
b) gerissene Sehnenfäden.

In der Perforationsstelle des akuten Klappenaneurysma's steckt eine Sonde.

[Vergleiche pag. 9]

Figur in $^2/_3$ natürlicher Größe. Das Original befindet sich in der Sammlung des Kgl. Pathologischen Instituts der Universität München.

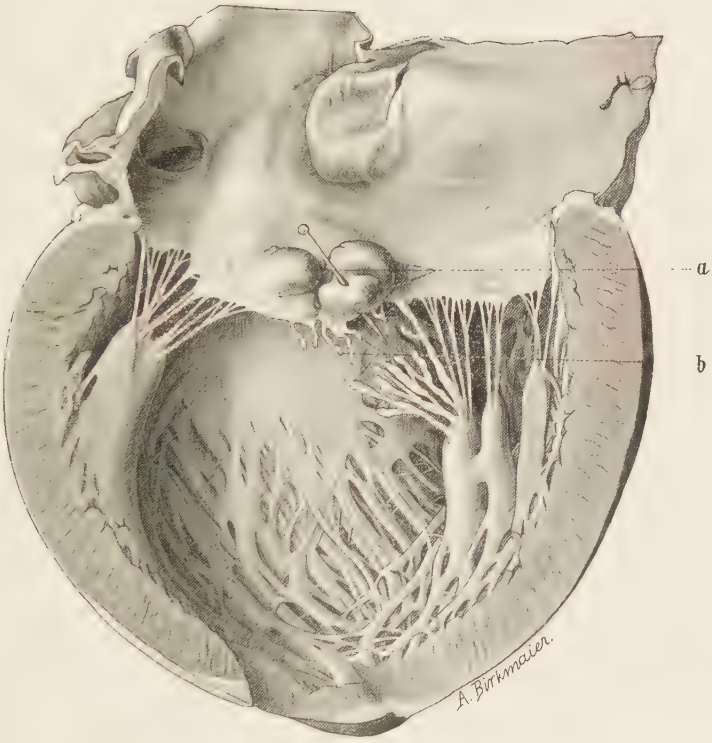
a
b
A. Birkmaier.

Tafel II

Richard N. Wegner: Zur Kasuistik der Streptococcenendocarditiden.

Tafel-Erklärung

Tafel II

Herz (Idem wie Tafel I). Ansicht der ventricularen Fläche des Aortenzipfels der Mitralis, des Aortenconus und des Aortenostium.

a) Klappenaneurysmen
b) zerrissene Sehnenfäden
c) geschrumpfte linke
d) „ rechte } Aortenklappe
e) „ hintere
f) Insuffizienz-Zeichen.

[Vergleiche pag. 9]

Figur in $^2/_3$ natürlicher Größe. Das Original befindet sich in der Sammlung des Kgl. Pathologischen Instituts der Universität München.

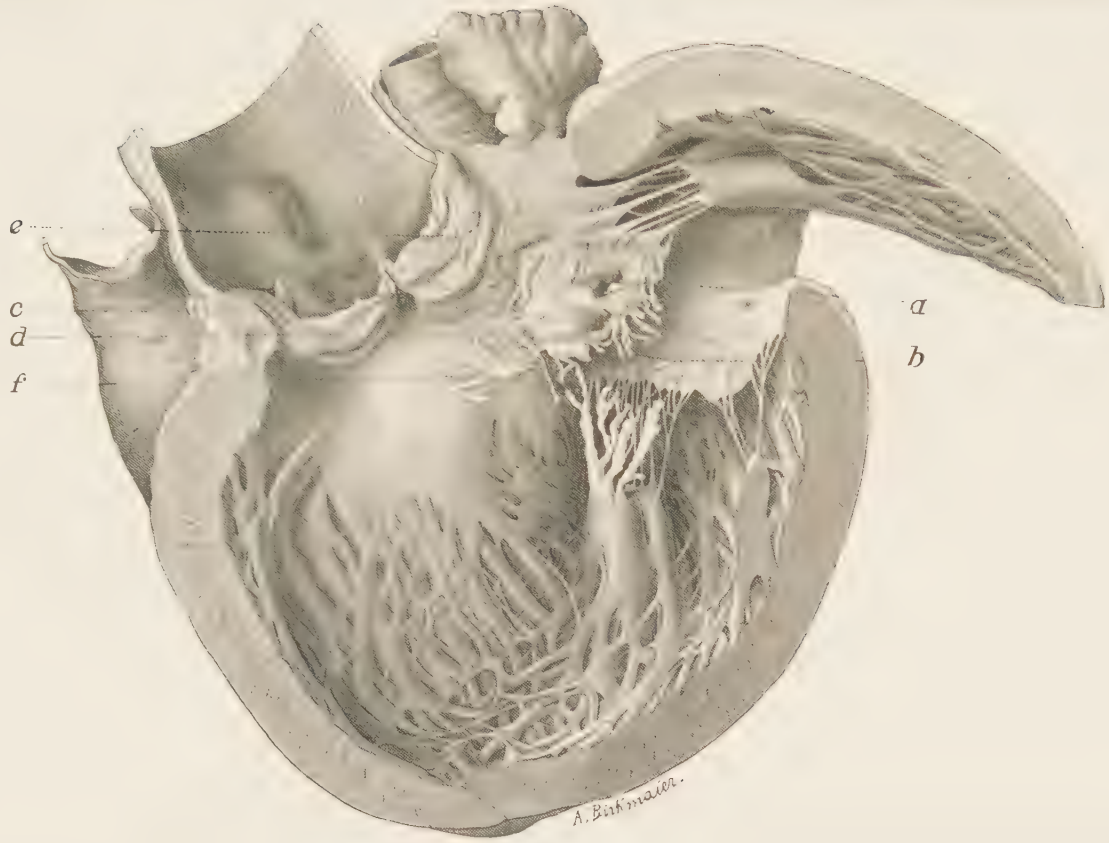
e
c
d
f
a
b
A. Birkmaier.

Tafel III

Richard N. Wegner: Zur Kasuistik der Streptococcenendocarditiden.

Tafel-Erklärung

Tafel III

Figur 1. Sehnenfaden (cf. Tafel II, b) Mikrophot. Vergr. Der mit □ abgebildete Raum ist in Tafel III Fig. 2 abgebildet.

[Vergleiche pag. 13]

Figur 2. Coccenhaufen vom Rande des Sehnenfaden. Mikrophot. Vergr. 1500/1.

[Vergleiche pag. 13]

Die Originalpräparate befinden sich in der Sammlung des Kgl. Pathologischen Instituts der Universität München.

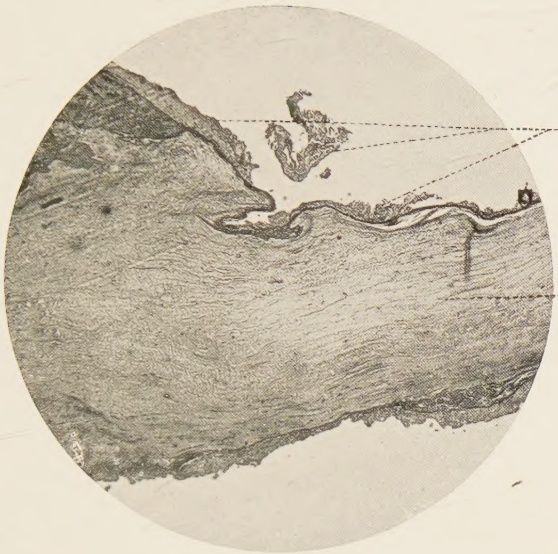

Figur 1

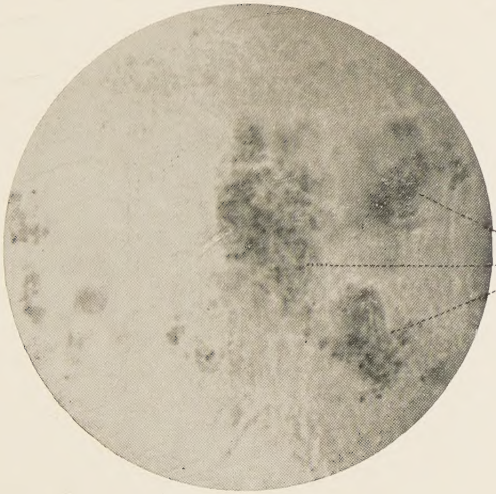

Figur 2

A. FAVORKE
vorm. Eduard Trewendts Buchdruckerei
BRESLAU